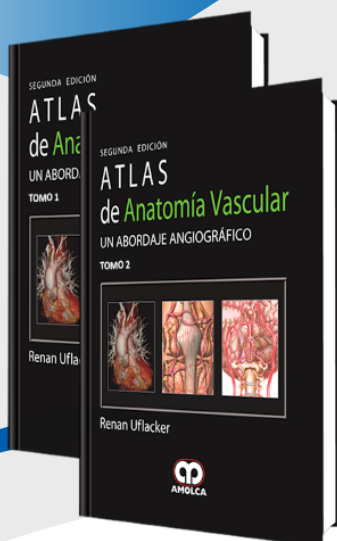


FICHA »  
TÉCNICA



## Atlas de Anatomía Vascular. Un Abordaje Angiográfico 2 Edición

Autor: Renan Uflacker

ESPECIALIDAD: Anatomía

### » Características

**ISBN:** 9789588473215

**Tapa:** Dura

**Año de publicación:** 2009

**Peso:** 4.68 kg

**Impresión:** A color -  
Formato: 21,5 x 28 cm

**Número de páginas:** 952

**Número de tomos:** 2

**Edición:** 2

### » Descripción

Las técnicas imagenológicas han sido muy importantes tanto para mostrar como para estudiar la anatomía vascular humana, ayudando por lo tanto a la comprensión y manejo de las enfermedades vasculares. Como las enfermedades cardiovasculares han aumentado en prevalencia entre la población, la necesidad del conocimiento de la anatomía se ha vuelto primordial en la práctica de la medicina. El uso de la angiografía percutánea por catéter ha sido el estándar de oro para la demostración de la anatomía vascular in vivo y la patología vascular. Sin embargo, en los últimos años un número creciente de nuevas modalidades

## »CONTENIDO

### TOMO 1

#### Capítulo 1.- La circulación fetal

Desarrollo de la circulación arterial sistémica

#### Capítulo 2.- Arterias de la cabeza y cuello

Arteria carótida común - Arteria carótida externa

Arteria carótida interna - Arteria vertebral

Arteria basilar - Circulación colateral

Polígono de Willis (círculo arterial de Willis)

Comunicaciones embrionarias

#### Capítulo 3.- Venas de la cabeza y cuello

Venas externas de la cabeza y de la cara

Venas del cuello

Venas craneales e intracraneales y senos venosos duros

#### Capítulo 4.- Sistema linfático de la cabeza y cuello

Nódulos linfáticos cervicales profundos

Drenaje linfático de los tejidos superficiales de la cabeza y cuello

Drenaje linfático de los tejidos profundos del cuello

#### Capítulo 5.- Arterias de la médula espinal y de la columna vertebral

#### Capítulo 6.- Venas de la médula espinal y de la columna vertebral

Venas de la columna vertebral - Venas de la médula espinal

#### Capítulo 7.- Aorta torácica y arterias del tronco

Aorta torácica - Segmentos de la aorta torácica

#### Capítulo 8.- Venas del tórax

Venas braquiocefálicas - Venas torácicas internas (mamarias)

Venas tiroideas inferiores - Vena intercostal superior izquierda

Vena cava superior - Vena pericardiofrénica

Venas tímicas - Vena ácigos

Vena hemiacigos - Vena hemiacigos accesoria

## »CONTENIDO

Venas intercostales posteriores - Venas esofágicas

Venas de la columna vertebral

Capítulo 9.- Sistema linfático del tórax

Drenaje linfático torácico

Capítulo 10.- Circulación arterial pulmonar

Tronco pulmonar - Arteria pulmonar derecha

Arteria pulmonar izquierda - Apariencia en la tomografía computarizada

Microcirculación pulmonar

Capítulo 11.- Circulación venosa pulmonar

Venas pulmonares - Drenaje venoso pulmonar anómalo

Capítulo 12.- Sistema linfático pulmonar y torácico

Linfáticos de los pulmones y de la pleura

Conducto torácico y conducto linfático derecho

Nódulos linfáticos del mediastino

Capítulo 13.- Corazón y arterias coronarias

Cámaras cardiacas - Arterias coronarias

Capítulo 14.- Venas cardiacas

Capítulo 15.- Arterias de la extremidad superior

Arteria subclavia - Arteria axilar

Arteria braquial - Arterias de la mano

Capítulo 16.- Venas de la extremidad superior

Venas superficiales de la extremidad superior

Venas profundas de la extremidad superior

Capítulo 17.- Drenaje linfático de la extremidad superior

Linfáticos de los tejidos profundos

Linfáticos de los tejidos superficiales

Nódulos linfáticos axilares

## »CONTENIDO

### TOMO 2

#### Capítulo 18.- Aorta abdominal y ramas

Aorta abdominal - Ramas ventrales

Ramas dorsales de la aorta - Ramas terminales

#### Capítulo 19.- Arterias de la pelvis

Arterias ilíacas comunes - Arterias ilíacas internas (arterias hipogástricas)

Arterias ilíacas externas - Trayectorias colaterales

#### Capítulo 20.- Venas del abdomen y de la pelvis

Venas de la pelvis - Venas abdominales

Venas hepáticas y sistema venoso porta

#### Capítulo 21.- Sistema linfático del abdomen y de la pelvis

Nódulos linfáticos lumbares

#### Capítulo 22.- Arterias de la extremidad inferior

Arteria femoral común - Arteria poplítea

Arteria tibial anterior - Arterias del pie

Arteria tibial posterior - Arterias del pie

#### Capítulo 23.- Venas de la extremidad inferior

Venas superficiales del miembro inferior

Venas profundas del miembro inferior

#### Capítulo 24.- Sistema linfático de la extremidad inferior

Drenaje linfático superficial - Drenaje linfático profundo

Nódulos linfáticos poplíteos - Nódulos linfáticos inguinales profundos

Nódulos linfáticos inguinales superficiales

#### Capítulo 25.- Lecturas sugeridas

Índice